

Ellbogengelenk humeroulnar

Urs Pilgrim (Text), Edy Riesen (Bild)

Indikation: Arthritis oder Arthrose des Humero-ulnargelenkes.

Patient: Rückenlage, Ellbogen 90° flektiert.

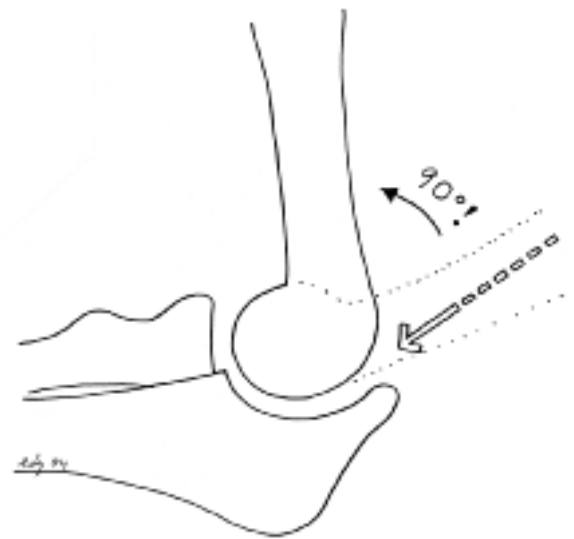
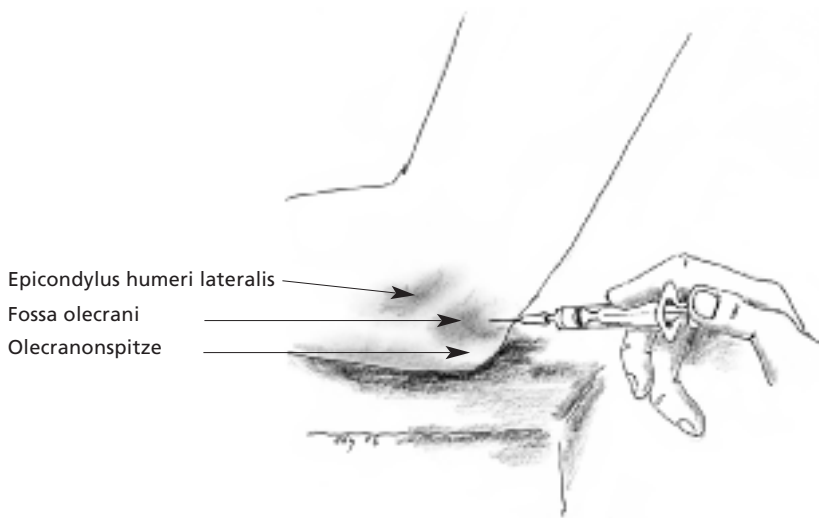
Material: 5-ml-Spritze, 3-cm-Kanüle.

Medikamente: Bei trockener Arthrose Viskosupplementationsmittel, bei Arthritis oder aktivierter Arthrose 5–10 mg kristallines Triamcinolon, 1–2 mg kristallines Betametason mit 1 ml Lokalanästhetikum.

Einstichstelle: 0,5 cm proximal der Olecranonspitze.

Einstichrichtung: In der Verlaufsrichtung des Vorderarmes. Der Arm des Patienten wird für die Indikation 90° flektiert.

Erfolgskontrolle: Hohlraumgefühl. Bei der Ellbogenarthritis kann meistens Erguss abpunktiert werden.



Dr. med. Urs Pilgrim
Facharzt für Innere
Medizin und
Rheumatologie
Singisenstrasse 40
5630 Muri
pilgrim@bluewin.ch

Dr. med. Edy Riesen
Facharzt für
Allgemeinmedizin
Hauptstrasse 79
4417 Ziefen
edy.riesen@hin.ch