

## Update für die Praxis

# Infektiöse Mononukleose

Joanna Sonderegger<sup>a</sup>, Urs Karrer<sup>b</sup>, Benedikt Huber<sup>c</sup>, Gisela Etter<sup>d</sup>, Bernhard Wingeier<sup>e</sup>, Peter Carpf, Thanh Doco Lecompte<sup>g</sup>, Martin Iff<sup>h</sup>, Alexandra Calmy<sup>g</sup>, Klara Posfay-Barbe<sup>i</sup>, Katia Boggian<sup>i</sup>, Philip Tarr<sup>a</sup>

<sup>a</sup> Medizinische Universitätsklinik, Infektiologie und Spitalhygiene, Kantonsspital Baselland, Bruderholz, Universität Basel; <sup>b</sup> Medizinische Poliklinik, Kantonsspital Winterthur; <sup>c</sup> Klinik für Pädiatrie, HFR Fribourg – Kantonsspital, Universität Fribourg; <sup>d</sup> Allg. Innere Medizin FMH, FA Homöopathie (SVHA), Richterswil ZH; <sup>e</sup> Abteilung Pädiatrie, Klinik Arlesheim, Arlesheim BL; <sup>f</sup> Pédiatre FMH, AFC Homéopathie (SSMH), Yverdon-les-Bains VD; <sup>g</sup> Service des Maladies Infectieuses, Unité VIH/Sida, Hôpitaux Universitaires de Genève; <sup>h</sup> FMH Allg. Innere Medizin in Reinach/BL; <sup>i</sup> Unité des maladies infectieuses pédiatriques, Hôpital des Enfants, Hôpitaux Universitaires de Genève; <sup>j</sup> Klinik für Infektiologie und Spitalhygiene, Kantonsspital St. Gallen

Die akute infektiöse Mononukleose, oft auch Pfeiffersches Drüsenfieber genannt, ist ein häufiges Problem in der Praxis. In 90% wird die Mononukleose durch das Epstein-Barr-Virus (EBV) verursacht – für viele Ärztinnen und Ärzte sind «EBV» und «Pfeiffer» synonym. Die Diagnose ist nicht immer ganz einfach, zum Teil haben die Betroffenen ausser Müdigkeit wenig andere Symptome, und die Serologie ist nicht immer eindeutig. Die Milzruptur ist eine gefürchtete aber seltene Komplikation. Prolongierte Müdigkeit kann Kopfzerbrechen bereiten, ebenso die beste Behandlungsstrategie, um die Patientinnen und Patienten wieder fit zu kriegen, und die Sorge, ob nicht doch eine schwerwiegende Krankheit vorliegt.

## Einleitung

Die symptomatische infektiöse Mononukleose (IM) [1–6] kommt vor allem bei Jugendlichen und jungen Erwachsenen vor, mit variablen Symptomen wie Halsweh, Fieber, körperlicher Schwäche, Müdigkeit, Lymphknotenschwellung und Lymphozytose im Blut. Weil atypische Präsentationen häufiger sein könnten als bisher gedacht, soll die Hausärztin niederschwellig daran denken und die Diagnose mittels Serologie bestätigen. Ziel dieses Artikels ist, ein praktisches Update zur Klinik und Diagnostik der Epstein-Barr-Virus(EBV)-bedingten IM zu liefern und einige komplexe Themen zu diskutieren.

## Epidemiologie

### Wie wird EBV übertragen?

Die EBV-Infektion kommt nur beim Menschen vor. Die meisten Personen infizieren sich via Speichel; selten via Bluttransfusion [7], Organ- oder Stammzelltransplantation [5, 8]. Über Speichel erfolgt die Infektion oft intrafamiliär in der Kindheit (z.B. über gemeinsame Spielsachen) [9, 10]. Personen aus Entwicklungsländern infizieren sich häufiger im Kindesalter und *asymptomatisch* mit EBV [11–13]. Personen aus sozioökono-

misch bevorzugten Schichten und Ländern haben öfters eine *klinisch apparente* IM im Adoleszentenalter [4, 12–17]. Je nach Region und sozioökonomischem Status sind 20–80% der prä-adoleszenten Kinder schon mit EBV infiziert. Von den noch nicht infizierten jungen Erwachsenen werden jährlich ungefähr 10–20% neu angesteckt, und eine symptomatische IM zeigt sich bei etwa drei Viertel von ihnen [4, 12]. Typischerweise ist

## Infektiologie-Serie

Infektionen und Immunabwehr sind in der Praxis wichtige Themen. Sie bieten hervorragende Gelegenheiten zu interdisziplinärer Zusammenarbeit, Überprüfung von gängigen Konzepten und Integration komplementärmedizinischer Sichtweisen. Philip Tarr ist Internist und Infektiologe am Kantonsspital Baselland und leitet das nationale Forschungsprogramm NFP74 zu Impfskepsis. Ihm liegt viel an einer patientenzentrierten Medizin und an praxisrelevanten Artikeln, die wir in der Folge in *Primary and Hospital Care* regelmässig publizieren werden.



der Symptombeginn etwa 30–50 Tage nach der EBV-Ansteckung [10, 12, 18]. Der apparenten IM kann eine längere Phase einer körperlichen oder seelischen Überforderung vorausgehen. In den letzten Jahrzehnten scheint die Übertragung im frühen Kindesalter seltener zu werden, und die Übertragung findet zunehmend im adoleszenten Alter statt, meist als symptomatische IM. Die genaue Ursache für die Altersverschiebung ist nicht bekannt, es werden verbesserte hygienische und ökonomische Bedingungen vermutet [13].

**Wird EBV sexuell übertragen?**

Nein. Die EBV-Transmission findet eher oral-oral (Austausch von Speichel) und nicht genital statt [12, 14, 18, 19]. Die IM wird daher auch «*kissing disease*» genannt. Studentinnen und Studenten, die bereits Sex oder häufige Partnerwechsel hatten, sind zwar häufiger bereits EBV-seropositiv [20, 21] – vermutlich aber wegen mehr Küssen [22]. Denn EBV-seronegative Student/innen, die sich intensiv küssten aber nicht sexuell aktiv waren, infizierten sich gleich oft mit EBV wie Student/innen, die Sex hatten [14, 23]. Kondome und ein Verzicht auf Oralsex minimieren die EBV-Ansteckungen kaum.

**Soll eine Person mit IM spezielle Hygienevorschriften beachten?**

Nein. Die Ansteckungsgefahr mit EBV ist gering [18], und die Mehrheit der Bevölkerung ist ohnehin schon EBV-positiv. Zudem wird das Virus nach IM mindestens 6 [24] bis 18 Monate [15] im Speichel ausgeschieden – eine derart lange Verhaltensanpassung wäre unrealistisch [19, 25]. 10–15% aller gesunden asymptomatischen Erwachsenen scheiden EBV sogar dauerhaft im Speichel aus und können das Virus übertragen [9].

**Was muss die IM-Patientin während der Schwangerschaft und Stillzeit beachten?**

Es ist keine signifikante EBV-Übertragung von der Schwangeren auf das Kind bekannt. Schwangerschaft und Geburt können deshalb ohne spezielle Vorsichtsmassnahmen und ohne ein EBV-Screening ablaufen [26, 27]. Stillen ist kein Problem: EBV ist zwar wie das Zytomegalievirus (CMV) in der Muttermilch nachweisbar, wird aber im Gegensatz zu CMV dem Kind nicht durch die Milch übertragen [28]. Wahrscheinlich schützen im ersten Lebensjahr EBV-Antikörper, die von der Mutter auf das Kind übertragen werden, vor einer Ansteckung [12, 29].

**Klinik**


**Wie äussert sich eine infektiöse Mononukleose bei Kindern?**

Normalerweise asymptomatisch [10, 11, 14, 30]. Weniger als 10% der Kinder unter neun Jahren [10] haben Symptome, und diese sind meist nicht von anderen viralen Infektionen des Kindesalters unterscheidbar.

**Wie äussert sich eine infektiöse Mononukleose bei Adoleszenten und jungen Erwachsenen?**

Ab dem Alter von ca. zehn Jahren verläuft die EBV-Primärinfektion meist symptomatisch. Bei 70–80% der betroffenen Adolescent/innen [23, 31, 32] liegt eine typische IM-Präsentation vor, mit Fieber, Tonsillenrötung und -schwellung (oft mit weiss-gräulichen Belägen), körperlicher Schwäche, Müdigkeit und Lymphadenopathie [2, 33]. Nicht selten (etwa bei 15% aller Adolescent/innen [4, 23]) zeigt sich die IM atypisch, also nur mit unspezifischen Symptomen wie Müdigkeit und Leistungsknick [34]. Etwa 10% der 18–22-jährigen mit serologischem EBV-Primoinfekt sind beschwerdefrei [4].

Symptom/Befund	Häufigkeit bei ≤35-jährigen PatientInnen	Häufigkeit bei ≥40-jährigen PatientInnen
Halsschmerzen	84–94 %	43 %
Müdigkeit, Schwäche	70–100 %	keine Daten
Lymphadenopathie	81–94 %	47 %
Fieber	47–76 %	95 %
Splenomegalie	33–52 %	33 %
Kopfschmerzen	40–70 %	keine Daten
Hautausschlag	5–10 %	12 %
Hepatomegalie	12–25 %	42 %
Transaminasenerhöhung	80–90 %	80 %
Ikterus	9 %	27 %



**Abbildung 1:** Prävalenz typischer IM-Symptome bei EBV-Primärinfektion nach Alter [4, 5, 9, 12, 15, 19]. Die Autor/innen danken Frau Bettina Rigoli, Basel für die Illustrationen. Nachdruck mit freundlicher Genehmigung © Bettina Rigoli 2019 (bcrigoli[at]yahoo.com).

### **Wie äussert sich eine akute Mononukleose bei Erwachsenen?**

Eine IM kommt gelegentlich auch bei Erwachsenen vor, denn etwa 3–10% der Europäer/innen über 40 Jahre sind noch EBV-seronegativ (bis zum 60. Lebensjahr sind fast alle [97%] seropositiv) [11, 15, 35]. Über 40-Jährige leiden im Gegensatz zu Adoleszenten seltener unter Halsschmerzen und Adenopathie, zeigen dafür öfter eine Hepatomegalie, Ikterus und Fieber (Abb. 1). Wichtig: Weil bei älteren Personen IM relativ selten und die Klinik oft nicht IM-typisch ist, denken HausärztInnen nicht immer an IM [2, 15]. Wegen den abnormalen Leberwerten wird eher eine biliäre Obstruktion oder eine Hepatitis vermutet – es empfiehlt sich eine niederschwellig durchgeführte EBV-Serologie [15].

### **Wie oft sind Leberwerte abnormal?**

Ein Transaminasenanstieg ist sehr häufig [2, 36] – er findet sich bei bis 90% der jungen Erwachsenen mit IM. Die Leberwerte sind bei älteren Erwachsenen mit IM oft höher als bei Adolescent/innen. Erhöhte Leberwerte können helfen, die IM von zum Beispiel Streptokokken-Angina zu unterscheiden [15]. Chronische Leberschäden nach IM sind nicht beschrieben [37]. Die Transaminasenerhöhung ist bei einer Virushepatitis in der Regel höher (bis 100× die obere Norm) als bei EBV (selten mehr als 5× die obere Norm [38]), und es fehlen IM-typische Symptome wie Pharyngitis und Lymphadenopathie [17, 29, 39]. Bei bestätigter EBV-Diagnose und klinischer Besserung braucht es keine Nachkontrollen der Leberwerte [37].

### **Wie oft haben IM-Patient/innen einen Ikterus?**

Nicht selten (Abb. 1). Dies kann zu Abklärungen auf eine mögliche extrahepatische Gallenstauung oder virale Hepatitis A–E führen.

## **Diagnostik**

### **Wie häufig haben Patient/innen mit akuten Halsschmerzen eine IM als Ursache?**

Nicht häufig. Halsweh ist zwar eines der häufigsten Symptome bei IM [12, 19]. Aber nur 1–3% der 20–35-Jährigen (aber immerhin etwa 8% der 16–20-Jährigen) [40] mit akutem Halsweh haben eine IM [1, 41, 42] – meist ist die Ursache ein banaler Virusinfekt. Ein IM-Screening bei selbstlimitierenden Halsschmerzen ist nicht nötig.

### **Wann soll die Hausärztin/der Hausarzt an eine IM denken?**

Bei Halsschmerzen, Fieber und Müdigkeit, die länger als sieben Tage dauern [43, 44]. Die klinische IM-Diag-

nose gilt zwar als unzuverlässig [41] – wenn aber eine Lymphozytose [32], Hepato- und/oder Splenomegalie, Transaminasenerhöhung und Lymphadenopathie (am ehesten posterior zervikal, axillär und/oder inguinal) vorliegt, so sind dies alles Argumente für eine IM und gegen die Diagnose eines respiratorischen Virusinfekts [2]. Umgekehrt sind Schnupfen und Husten Argumente für einen Atemwegsinfekt und gegen eine IM [1, 4, 13]. Weil 10–30% der Adolescent/innen und jungen Erwachsenen asymptomatische Streptokokkenträger sind [43, 45], sollte bei IM-Verdacht ein positiver Streptokokkenabstrich sehr vorsichtig interpretiert werden.

Atypische EBV-Präsentationen, zum Beispiel nur mit Müdigkeit und Leistungsknick, könnten häufiger sein als angenommen [4, 23, 34] – daher empfiehlt sich eine niederschwellige Erwägung einer IM-Diagnose und die Abklärung mittels Differenzialblutbild (Lymphozytose) und Serologie.

### **Soll ich ein mikroskopisches Differenzialblutbild machen?**

Dies kann hilfreich sein, um die IM-Diagnose zu unterstützen: Bei weniger als 4000 Lymphozyten/ $\mu$ l ist eine IM unwahrscheinlich [3]. Eine relative Lymphozytose von >50% [1] (oder eine atypische Lymphozytose von >20%) [2, 34] kommt bei >70% der IM-Patient/innen vor [15], mit den höchsten Werten in der 2. bis 3. Woche nach Symptombeginn. Bei älteren Patient/innen ist die Lymphozytose oft weniger ausgeprägt [15].

### **Sind atypische Lymphozyten diagnostisch für IM?**

Nein. Sie können insbesondere auch bei akuter Toxoplasmose, Röteln, viraler Hepatitis, Mumps, Cytomegalievirus(CMV)-Infektion, humaner Herpesvirus-(HHV)-6-Infektion, akuter HIV-Infektion, Dengue oder Arzneimittelreaktionen vorkommen [15].

### **Braucht es bei klarer Klinik eine Laborbestätigung?**

Die Klinik ist zwar nicht ausreichend, um eine EBV-bedingte IM zu diagnostizieren. Zusammen mit einer Lymphozytose und bei fehlenden Alarmzeichen ist es aber nicht unbedingt notwendig, eine definitive (serologische) EBV-Diagnose zu stellen. Eine serologische Bestätigung (positive VCA-IgM und/oder IgG plus negative EBNA-IgG) [2] ist aber oft sinnvoll, zum Beispiel, wenn ein Athlet/eine Athletin schnellstmöglich zurück zum Sport möchte.

Nicht zu unterschätzen: Eine Laborbestätigung ist oft wichtig, um Patient/innen (und auch dem Arzt/der Ärztin!) diagnostische Gewissheit zu verschaffen und ihnen mit einer definitiven IM-Diagnose die Sorge vor

anderen Infektionen oder bösartigen Erkrankungen zu nehmen [46]. Die serologische Abklärung auf Personen mit Müdigkeit, die mehr als drei bis vier Monate dauert, zu beschränken, ist übrigens heikel: Denn dann sind meist die IgG-Antikörper gegen das *Epstein Barr nuclear antigen* (EBNA) positiv, und die Unterscheidung, ob die IM nun drei Monate oder zehn Jahre zurückliegt, kann schwierig oder unmöglich sein [5, 47].

**Wie zuverlässig sind die Schnelltests?**

Bei typischer Klinik und Lymphozytose (= hohe Vor-testwahrscheinlichkeit) «beweist» der positive Schnelltest die akute EBV-Infektion zu >95%, denn Antikörper-Schnelltests haben eine hohe Spezifität von ca. 94%. Allerdings haben Schnelltests eine tiefe Sensitivität: 25% sind in der ersten Symptomwoche falsch negativ [3, 48], bei Kindern unter vier Jahren sind es sogar 40% [3–5]. Die Hausärztin/der Hausarzt soll also nicht eine IM wegen einem negativen Schnelltest «ausschliessen».

**Wann soll ein Antikörpertest gemacht werden?**

Bei (trotz negativem Schnelltest) persistierendem IM-Verdacht, unklarer Klinik, oder um die Diagnose zu bestätigen, empfiehlt sich eine Serologie, weil diese sensitiver als der Schnelltest ist [18, 48–51]. Entscheidend ist, dass EBNA-IgG-Antikörper frühestens acht bis zwölf Wochen nach Symptombeginn nachweisbar werden (Abb. 2). Wenn EBNA-Antikörper also positiv sind, dann ist eine IM nicht die Ursache der akuten Symptomatik [46, 51, 52].

Bei akuter IM sind also EBNA-Antikörper noch negativ und VCA(*Virus capsid antigen*)-Antikörper positiv, meist IgM; aber VCA-IgG kann auch bereits vorhanden sein [9]. VCA-IgM-Antikörper werden oft nach ein paar Wochen wieder negativ. VCA-IgG-Antikörper bleiben ein Leben

lang positiv [53]. Etwa 5% der Patient/innen bilden übrigens nie messbare EBNA-IgG, ohne dass dies eine eindeutige klinische Bedeutung hat [54]. Gelegentlich finden sich ungewöhnliche serologische Befunde oder Verläufe – in diesen Fall empfehlen wir, Rücksprache mit einer Infektiologin/einem Infektiologen zu nehmen.

**Wenn eine IM die wahrscheinlichste Diagnose ist, aber die EBV-Serologie negativ – was dann?**

Die Serologie kann in den ersten vier bis sieben Tagen der Symptome in 5–10% noch negativ sein [15, 48, 50], darum: Serologie nach 7–14 Tagen wiederholen.

**Wann soll die Hausärztin/der Hausarzt an eine CMV-Infektion denken?**

Sind die VCA-Antikörper trotz klinischem IM-Verdacht und Symptombdauer von mehr als zwei bis drei Wochen negativ (oder falls bereits EBNA-IgG nachweisbar sind), so ist die häufigste IM-Differentialdiagnose eine akute CMV-Infektion [38, 48]. Auch HIV-Primoinfektion, HHV6, Toxoplasmose und eine Streptokokken-Angina können sich ähnlich wie eine IM präsentieren [29]. Ausser bei HIV ist die entsprechende Diagnostik nicht obligatorisch, denn diese Infektionen sind alle meist selbstlimitiert, und die Therapie ist bei allen dieselbe, nämlich symptomatisch. Bei schwangeren Frauen ist es wegen der möglichen Komplikationen wichtig, eine HIV-, akute CMV- oder Toxoplasmose-Infektion zu diagnostizieren [12, 28]. Hat eine Patientin/ein Patient sowohl eine positive EBV- als auch eine positive CMV-Serologie, dann ist die Diagnose am ehesten eine akute EBV-Infektion mit falsch positiven CMV-Antikörpern (da EBV polyklonal B-Zellen stimuliert) [34].

**Braucht es bei persistierender Lymphadenopathie eine Lymphomsuche mittels Lymphknotenbiopsie?**

Eine Lymphknotenbiopsie ist selten nötig. Bei persistierender Lymphadenopathie über Wochen und negativen EBV-Antikörpern soll serologisch auf CMV, HIV und Toxoplasmose getestet werden [38]. Bei akuter Toxoplasmose können die Lymphknoten bis zu neun Monate lang vergrössert bleiben, während sie bei der IM in der Regel innerhalb zwei bis drei Wochen wieder normal gross sind [4, 55]. Erst wenn diese Abklärungen keine Diagnose ergeben, oder falls Alarmzeichen wie persistierender Nachtschweiss, Gewichtsverlust oder ein Lymphknotenpaket auftauchen, soll eine Lymphknotenbiopsie (Mikrobiologie, Histologie, Mykobakteriologie) erwogen werden – auch in diesen Fall empfehlen wir, Rücksprache mit einer Infektiologin/einem Infektiologen zu nehmen [56].

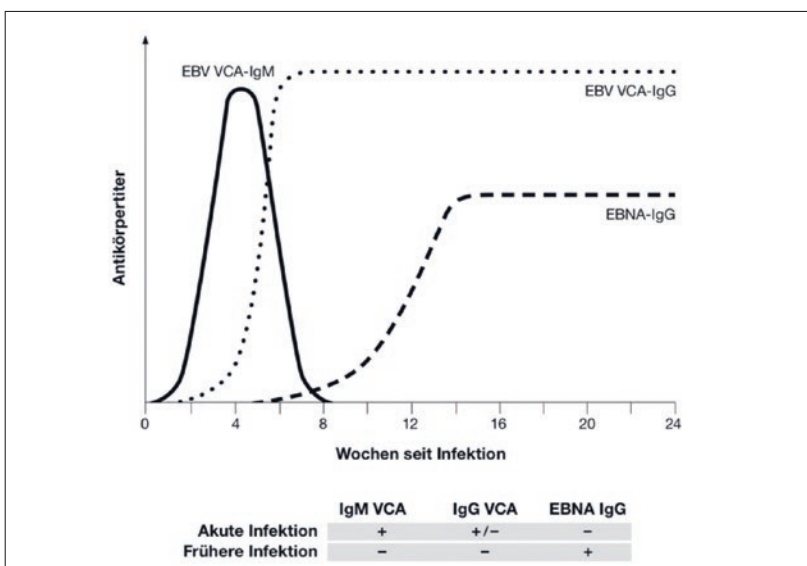


Abbildung 2: EBV-Serologie bei infektiöser Mononukleose.

### **Wann sollte die EBV-Viruslast bestimmt werden?**

Eine EBV-Viruslastbestimmung (133 Taxpunkte) wird bei IM-Verdacht nicht empfohlen, denn EBV persistiert latent in Lymphozyten und kann nach IM in geringer Menge zum Teil lebenslang im Blut nachweisbar sein, ohne dass dies eine pathologische Bedeutung hätte [57]. Die EBV-Viruslastbestimmung kann nach Organ- oder Stammzell-Transplantationen indiziert sein und korreliert dann mit schwerer Immunsuppression und lymphoproliferativen Erkrankungen [58].

### **Braucht es neben einer EBV-Serologie immer auch einen HIV-Test?**

Die IM wird in 90% durch EBV verursacht. Die Symptome einer akuten HIV-Infektion sind den Symptomen einer IM aber ähnlich, und die Diagnosestellung einer HIV-Primoinfektion ist wichtig. Daher empfehlen wir bei jeder negativen oder unklaren EBV-Serologie bei sexuell aktiven Personen auch eine HIV-Serologie [59, 60].

## **Therapie**

### **Welche Therapie wird bei IM empfohlen?**

Im Vordergrund stehen symptomatische Massnahmen [6]. Dazu zählen unter anderem adäquate Hydratation, bei Bedarf Halsschmerztabletten oder -sprays, und allenfalls Paracetamol (ausser bei deutlich erhöhten Leberwerten) oder NSAR, wenn Fieber oder Myalgien den Allgemeinzustand stark reduzieren [2]. Andererseits gehört gerade Fieber zu den wirksamsten Reaktionen des Immunsystems bei der Bekämpfung von viralen Infektionen und kann dazu beitragen, dem Körper in der Akutphase die nötige Ruhe zu geben. Sowohl für die Akutphase als auch für prolongierte Krankheitsverläufe existieren positive Erfahrungen mit Therapien aus der Komplementärmedizin [61]. Falls Patient/innen begleitend komplementärmedizinische Verfahren zur Förderung der Selbstheilungskräfte wünschen, kann die Hausärztin sie darin unterstützen und sie wenn nötig entsprechend zuweisen. Dies stärkt die Patientenkompetenz und wirkt sich positiv auf das Vertrauensverhältnis Arzt–Patient aus [62].

### **Soll die Ärztin/der Arzt antivirale Medikamente oder Steroide zur IM-Behandlung geben?**

Nein, auch nicht in Kombination. Denn diese bringen keine raschere Symptomlinderung [18]. Aciclovir vermindert zwar die EBV-Replikation, hat aber keinen Einfluss auf den Symptomverlauf. Vermutlich, weil die Symptome nicht nur durch EBV selbst, sondern auch durch die Immunantwort auf das Virus ausgelöst werden [9, 14, 32]. Eine Steroidtherapie soll bei Patient/in-

nen mit Zusatzproblemen wie Pharynxschwellung mit Atemnot, kardialen oder neurologischen Problemen oder hämolytischer Anämie erwogen werden – am besten in Rücksprache mit der Spezialistin/dem Spezialisten [2, 12, 32, 63]. Die übliche Dosis beträgt 1–2 mg Prednison/kg/Tag und wird rasch ausgeschlichen [56].

### **Verursachen Antibiotika bei IM-Patient/innen einen Hautausschlag?**

In den 60er Jahren wurde beschrieben, dass Penicilline bei 90% der Patient/innen mit IM einen Hautausschlag verursachen [64–66] – dies könne retrospektiv zur IM-Diagnosesicherung verwendet werden und ist seither fest in Lehrbüchern verankert. Neuere Untersuchungen zeigen, dass Hautausschläge bei IM viel seltener vorkommen als bisher angenommen (bei 30% der IM-Patient/innen, die Antibiotika erhalten). Zudem haben ungefähr 5% der IM-Patient/innen auch ohne Antibiotika einen Hautausschlag [67]. In einer neuen Studie war die Wahrscheinlichkeit, bei IM einen Ausschlag zu bekommen nach Antibiotikagabe gleich hoch wie ohne Antibiotika [68].

### **Gefahr der Milzruptur**

#### **Wie hoch ist das Risiko einer Milzruptur?**

Obwohl über 60% aller IM-Patient/innen eine vergrösserte Milz haben, ist eine Milzruptur selten. Das Risiko beträgt ca. 1:1000. Die Mehrheit aller Milzrupturen nach IM geschehen spontan, ohne Trauma [18, 69, 70]. IM-Patient/innen sollen aufgeklärt werden: Bei plötzlich einsetzenden linksseitigen Bauchschmerzen (insbesondere, falls Ausstrahlung in die linke Schulter) muss notfallmässig eine Milzruptur abgeklärt werden [1].

#### **Wann darf der IM-Patient wieder Sport machen?**

Die meisten Milzrupturen geschehen in den ersten drei bis acht Wochen, ca. 84% in den ersten vier Wochen [2, 70]. Unabhängig davon, wie gross die Milz bei IM-Diagnose ist, sollte laut Literatur mindestens drei bis sechs Wochen auf Sport verzichtet werden, um die Gefahr einer Milzruptur zu minimieren [70, 71]. Risikoarmer Sport (z.B. Joggen, Schwimmen) ist nach drei Wochen wieder «erlaubt». Bei hoher Verletzungsgefahr und Tätigkeiten, die den intraabdominalen Druck erhöhen (z.B. Fussball, schwere Gewichte heben), ist ein eher längerer Verzicht empfohlen [18, 70].

#### **Muss die Patientin ohne tastbare Milz- oder Lebervergrösserung sein, bevor Sport wieder empfohlen werden kann?**

Dies ist unklar. Denn die klinische Diagnose von Hepato- und Splenomegalie ist unzuverlässig: Fehlende Splenomegalie im Status schliesst weder eine Milz-

vergrößerung sicher aus [12, 18, 38, 50, 72], noch soll sie als Hinweis gegen die Diagnose IM verwendet werden [38, 50].

### **Soll der Hausarzt einen Ultraschall machen, um eine Splenomegalie auszuschliessen?**

Nein, dafür gibt es keine Empfehlungen, und zwar wegen der grossen Variabilität der Normwerte und wegen der Kosten [18, 71, 72]. Bei grossen Personen kann die Milz physiologischerweise gross sein. Ein Ultraschall ist allenfalls sinnvoll, wenn Athleten baldmöglichst zu einem risikoreichen Sport zurückkehren möchten [70, 73]. Dann kann die Milzgrösse kontrolliert, und bei Abnahme der Milzgrösse ein Sportbeginn nach drei bis vier Wochen erwogen werden. Es ist ebenfalls unklar, ob eine normal grosse Milz im Ultraschall mit fehlendem oder sehr tiefem Risiko von Milzruptur einhergeht [70].

### **Nun habe ich einen Ultraschall gemacht.**

#### **Wie soll ich vorgehen, wenn nach drei bis vier Wochen die Milz immer noch vergrössert ist?**

Dies ist unklar. Obwohl der Ultraschall umstritten ist, kann in dieser Situation eine Überwachung der Milzgrösse mittels Ultraschall erwogen werden [69]. Siehe oben – am ehesten kein Sport in den ersten sechs Wochen, solange die Milz weiterhin sonographisch vergrössert ist.

## **Persistierende Müdigkeit nach IM**

### **Chronische EBV-Infektion – gibt es das?**

Bei immunkompetenten Personen: Nein. EBV verbleibt zwar lebenslang, also chronisch, aber latent im Körper vorhanden, indem es sich in den Lebenszyklus von gesunden B-Lymphozyten integriert [74]. EBV kann daher auch jahrzehntelang nach IM periodisch im Blut oder Speichel nachweisbar sein. Dies verursacht aber fast nie Symptome [75], und der Nachweis von EBV-DNA im Blut (z.B. mittels PCR-Testung) beweist nicht, dass die Patientin eine IM hat oder dass ihre Symptome EBV-bedingt sind [9, 17]. Der Begriff der «Reaktivierung», der in der Literatur relativ häufig anzutreffen ist [51], ist unglücklich und für die Hausarztpraxis unnötig – chronische Infekte und EBV-Reaktivierungen kommen nur bei schwer immunsupprimierten Patient/innen vor [6]. Extrem selten kommt es, und fast ausschliesslich bei Patient/innen in Ostasien und indigenen Personen aus Mittel- und Südamerika, zur «chronisch aktiven» Form von EBV mit progredienter Lymphoproliferation und Immunsuppression; die hämatopoetische Stammzelltransplantation ist oft kurativ [76–78].

### **Wie lange dauert nach IM die Müdigkeit an?**

Etwa die Hälfte aller Patient/innen sind nach zwei bis sechs Wochen wieder symptomfrei [12, 19, 33, 79–81],

aber etwa ein Viertel zeigt noch nach sechs Monaten anhaltende Müdigkeit oder Abgeschlagenheit [12, 32, 33, 80, 81]. Dies ist ein komplexes Phänomen, das auch nach anderen akuten Infektionen beschrieben ist [82]. Bei der Abklärung sollten neben EBV somit auch andere Ursachen erwogen werden [75]. Es sind wenig spezifische Risikofaktoren für verlängerte Müdigkeit nach IM beschrieben. Frauen [83–85] und ältere Personen (im Gegensatz zu Männern und jüngeren Personen) [15, 86–88], sowie Personen, die vor der IM körperlich weniger fit waren [81], leiden etwas häufiger unter anhaltender Müdigkeit sechs Monate nach Symptombeginn [80, 87]. Verlängerte Krankheitssymptome nach IM treten zudem oft während einer anspruchsvollen Lebensphase mit viel persönlichem und sozialem Druck, gute Ergebnisse in der Schule, bei der Karriereentwicklung oder im Sport zu erzielen, auf [89]. In der Regel werden die Patienten mit einem hohen Risiko für anhaltende Müdigkeit schon zu Beginn von ihrer Ärztin intuitiv als Risikopatienten erkannt [90] und können dadurch im Heilungsprozess unterstützt werden.

### **Wie wird der Heilungsprozess unterstützt?**

Immunologische Faktoren [91, 92], Zytokin- oder Genexpressionsprofile im Blut [93, 94] oder eine höhere EBV-Viruslast bei IM-Diagnosestellung beeinflussen die Genesung nicht [91]. Das Verhalten der Ärztin/des Arztes scheint hingegen einen Einfluss auf die Symptombdauer zu haben: Lange Arbeitsunfähigkeitszeugnisse, unklare oder verunsichernde Diagnosen (z.B. «chronische EBV-Infektion») und insbesondere Bettruhe können den Krankheitsverlauf verlängern [71, 83, 89, 95–97]. Es soll zwar genügend Zeit für die Rekonvaleszenz eingeplant werden. Patient/innen sollten aber baldmöglichst nach Beschwerderegress (und unter Berücksichtigung der Sportkarenz) ermutigt werden, schrittweise zu ihren Alltagsaktivitäten zurückzukehren. Ein Leistungsdruck soll vermieden werden. Ein leichtes aerobes Trainingsprogramm könnte die «Abwärtsspirale» brechen, die zu zunehmend mehr Müdigkeit und weiterem Fitnessverlust führen kann [33, 72, 98]. Ein angeleitetes aufbauendes Training kann dabei die Heilung unterstützen [99, 100] und ist ähnlich wirksam wie eine kognitive Verhaltenstherapie bei chronischen Müdigkeitszuständen [101–105]. Ein solches Trainingsprogramm hat praktisch keine Nebenwirkungen [104, 105], solange die Intensität nur langsam gesteigert wird (exzessives Training kann kontraproduktiv sein) [99, 102, 103]. Komplementärmedizin kann die Selbstheilungskräfte unterstützen und somit zu einer schnelleren Genesung verhelfen.

### **Sind Personen mit vorbestehender Depression nach einer IM länger krank?**

Nein – dieses Thema wurde im Detail untersucht, auch bei anderen akuten Infektionskrankheiten [106]. Das Risiko, nach einer viralen Infektion länger an Müdigkeit und Schwäche zu leiden, hängt nicht vom Vorliegen psychiatrischer Vorerkrankungen [80] oder demographischen Faktoren ab, sondern am ehesten vom Symptomschweregrad der akuten Infektion [83]. Vorbestehende Depressionen werden zwar oft mit chronischer Müdigkeit nach viralen Infektionen assoziiert. Dies aber vermutlich, weil die Diagnosekriterien für chronische Müdigkeit und Depression überlappen, und nicht weil eine Depression das Risiko für chronische Müdigkeit erhöht (oder umgekehrt) [107].

## Andere IM-Komplikationen

### Welche Komplikationen einer IM sind bekannt?

Schwere Komplikationen einer EBV-Infektion sind bei immunkompetenten Personen selten. Der häufigste Grund für Hospitalisationen bei Kindern unter vier Jahren sind Atemwegsobstruktionen [3, 29]. Ab und zu werden Adoleszente hospitalisiert, weil sie wegen starken Halsschmerzen nicht mehr schlucken können [1].

### Welche neurologischen Komplikationen kann eine IM verursachen?

EBV gehört wie Herpes simplex, Varizella zoster, und Zytomegalovirus zu den Herpesviren. Diese sind neurotrop und können aseptische Meningitis, Enzephalitis,

Neuritis, Myelitis, ein Guillain Barré Syndrom, Hirnnervenparesen und Radikulitis verursachen. Die neurologischen Komplikationen äussern sich klinisch als Doppelbilder, verschwommenes Sehen, Schwerhörigkeit, Lähmungserscheinungen, Sensibilitätsminderungen, Augenmuskellähmungen, Bewusstseinsstörungen oder selten mit Anfällen [73, 108–110].

### Wie häufig sind neurologische Komplikationen bei IM und wann treten sie auf?

Selten (1–5% aller Patient/innen mit IM) [108, 109, 111]. Weil sich aber über 90% der Personen im Laufe ihres Lebens mit EBV infizieren [6, 112], werden Hausärztinnen und Hausärzte ab und zu mit neurologischen Komplikationen der IM konfrontiert. Diese treten meist innerhalb von ein paar Wochen nach IM auf [108, 111], entweder im Rahmen einer viralen ZNS-Infektion oder als immunologische Reaktion darauf. Die Diagnosesicherung erfolgt mittels Bildgebung und Lumbalpunktion – wir empfehlen in diesem Fall eine Kontaktaufnahme mit der Infektiologie oder Neurologie. Zwar ist keine effektive antivirale Therapie gegen den EBV-Befall des Nervensystems bekannt [108, 109]. Die allermeisten Patient/innen mit neurologischen Komplikationen erholen sich aber vollständig innerhalb von Wochen bis Monaten [110, 113, 114]. Der Zusammenhang zwischen EBV-Infektion und Pathogenese der multiplen Sklerose bleibt unklar [6, 9, 115–117].

### Wann soll die Hausärztin an ein Lymphom denken?

Etwa 50% aller Hodgkin- und 20% aller Burkitt-Lymphome enthalten EBV-DNA (in Entwicklungsländern bis 90%) [30, 118]. Lymphome sind aber – auch bei immunsupprimierten Personen – sehr seltene Spätkomplikationen einer EBV-Infektion [119, 120]. Wenn der Verlauf einer IM typisch ist, braucht es kein CT zum Ausschluss eines Lymphoms. Die Hausärztin/der Hausarzt soll an ein Lymphom denken, wenn das Fieber nach drei bis vier Wochen persistiert, die Lymphknoten indolente, derbe bis harte, nicht gut verschiebbare Pakete bilden oder wenn Symptome wie Gewichtsverlust oder Nachtschweiss auftreten.

### Die fünf wichtigsten Referenzen

- 1 Lennon P, Crotty M, Fenton JE. Infectious mononucleosis. *BMJ*. 2015;350:h1825.
- 2 Ebell MH. Epstein-Barr virus infectious mononucleosis. *Am Fam Physician*. 2004;70(7):1279–87.
- 3 Womack J, Jimenez M. Common questions about infectious mononucleosis. *Am Fam Physician*. 2015;91(6):372–6.
- 4 Dunmire SK, Hogquist KA, Balfour HH. Infectious Mononucleosis. *Curr Top Microbiol Immunol*. 2015;390(Pt 1):211–40.
- 6 Fugl A, Andersen CL. Epstein-Barr virus and its association with disease—a review of relevance to general practice. *BMC family practice*. 2019;20(1):62.

### Literatur

Die vollständige Literaturliste finden Sie in der Online-Version des Artikels unter [www.primary-hospital-care.ch](http://www.primary-hospital-care.ch).

Korrespondenz:  
Prof. Dr. med. Philip Tarr  
Medizinische  
Universitätsklinik  
Kantonsspital Baselland  
CH-4101 Bruderholz  
[philip.tarr\[at\]unibas.ch](mailto:philip.tarr[at]unibas.ch)

## Fazit für die Praxis

- Typische klinische Befunde wie Halsschmerzen, Lymphadenopathie, Fieber, Müdigkeit, Milz- oder Lebervergrößerung, Ikterus und eitriges Tonsillenbeläge kommen vor allem bei IM-Patient/innen zwischen 10 und 30 Jahren vor.
- Ca. 15% der IM-Patient/innen zeigen eine atypische Klinik, zum Beispiel nur Müdigkeit.
- Eine IM tritt gelegentlich auch bei Erwachsenen über 40 Jahren auf.
- Typische Laborbefunde sind erhöhte Transaminasen (bei 80% der Patient/innen) und eine Lymphozytose (bei ca. 70%).
- Serologien sollten in den ersten Wochen gemacht werden, um den Zusammenhang der Symptome mit einer IM zu datieren und zu beurteilen – EBNA IgG-Antikörper treten frühestens acht bis zwölf Wochen nach Symptombeginn auf und persistieren lebenslang.
- 25% der Patient/innen sind sechs Monate nach Symptombeginn immer noch müde – frühzeitige Ermutigung und ein angepasstes Trainingsprogramm kann die Heilung fördern.
- Sport wegen der Gefahr einer Milzruptur für drei bis sechs Wochen vermeiden, unabhängig von klinisch bestimmter Milzgrösse.
- Die IM ist nicht sehr ansteckend; spezielle Hygienemassnahmen sind nicht nötig und unrealistisch, da die Virusausscheidung oft monatelang persistiert.